

Original Artikel

Penatalaksanaan Radioterapi pada Kasus Mycosis Fungoides di Rumah Sakit Pusat Kanker Nasional Dharmais

Rory Agustria^{1*}, Lalu Verry Holistia²

¹Teknik Radiodiagnostik dan Radioterapi Polekkes Kemenkes Jakarta II, Jakarta

²Instalasi Radioterapi, National Cancer Center (NCC) Rumah Sakit Dharmais, Indonesia

*Email corespondent: roryagus120121@gmail.com

ABSTRACT

Editor: AN

Diterima: 15 November 2024

Direview: 25 Desember 2024

Publish: 30 Januari 2025

Hak Cipta:

©2025 Artikel ini memiliki akses terbuka dan dapat didistribusikan berdasarkan ketentuan Lisensi Atribusi Creative Commons, yang memungkinkan penggunaan, distribusi, dan reproduksi yang tidak dibatasi dalam media apa pun, asalkan nama penulis dan sumber asli disertakan. Karya ini dilisensikan di bawah **Lisensi Creative Commons Attribution Share Alike 4.0 Internasional**.

Introduction: Electron beam radiotherapy is commonly used to treat tumors located near the surface of the body due to its limited tissue penetration. Mycosis fungoides is a type of cutaneous T-cell lymphoma, a rare disease that predominantly affects men over the age of 40.

Objectives: To describe the use of electron beam radiotherapy in the treatment of mycosis fungoides at the Radiotherapy Installation of Dharmais Cancer Hospital, Jakarta.

Method: This descriptive study was conducted through observations, in-depth interviews, and documentation analysis related to electron beam radiotherapy procedures in a case of mycosis fungoides.

Result: Electron beam radiotherapy was administered using a 25 x 25 cm field size. Radiotherapy plays a significant role in treating mycosis fungoides, both in early and advanced stages. Localized and total skin electron therapy can offer effective treatment outcomes.

Conclusion: Electron beam radiotherapy is an effective modality for treating mycosis fungoides, particularly for lesions located on or near the skin surface, as demonstrated in the case treated at Dharmais Cancer Hospital.

Keyword: electron, mycosis fungoides, radiotherapy

Pendahuluan

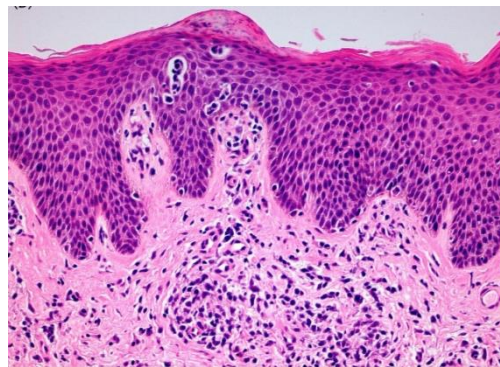
Radioterapi merupakan suatu metode pengobatan kasus keganasan (kanker) dengan memanfaatkan radiasi pengion untuk membunuh dan menghentikan pertumbuhan sel-sel kanker.^{1,2} Sinar dibagi atas gelombang elektromagnetik dan partikel.³ Jenis sinar yang digunakan dalam dunia medis adalah sinar x, sinar gamma dan elektron.^{4,5}

Berkas elektron digunakan pada proses radioterapi untuk mematikan sel-sel tumor yang berada dekat dengan permukaan tubuh dikarenakan berkas elektron tidak dapat menembus terlalu jauh ke dalam jaringan.^{6,7} Jika posisi kanker berada dipermukaan kulit atau sekitar 5 cm dari permukaan kulit maka pengobatan kanker tersebut menggunakan berkas radiasi elektron.^{8,9} Elektron berbeda dari foton, elektron memiliki batas, elektron menempuh jarak, kemudian berhenti dan energi kinetiknya nol sedangkan foton energi yang diberikan berkurang dengan kedalaman yang ditentukkan. Linac dapat menghasilkan beberapa energi elektron dalam kisaran 4 MeV – 25 MeV.⁸

Limfoma kulit dibagi kedalam limfoma sel-B dan sel-T dan merupakan bagian proses limfomatosa yang tergeneralisasi. Ini harus dibedakan dari pseudolimfoma, proses reaktif dengan simtomatologi yang sulit dibeda-bedakan. Terapi yang digunakan terdiri atas radioterapi atau terapi sitostatik.¹⁰

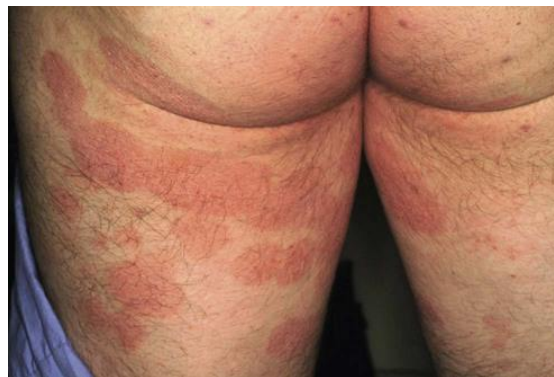Mycosis fungoides adalah suatu limfoma sel-T dari kulit.^{11,12} Penyakit yang jarang terdapat ini

lebih banyak didapat pada laki-laki daripada perempuan, dengan frekuensi terbesar diatas umur 40 tahun. Tiga stadium klinis yang biasanya dijalani oleh proses penyakit, Bersama-sama dapat memakan waktu yang cukup lama. Terutama stadium pertama, stadium premikotik eritematosa, menyerupai eksema seboroik atau psoriasis, dapat berlangsung lama, sebelum pindah kedalam stadium kedua, dengan terjadinya infiltrat kulit (plaques).¹⁰



Gambar 1. Gambaran histopatologi khas *mycosis fungoides*

Gambaran histologic yang semula tampak sebagai dermatitis kronik sebenarnya hanya menjadi jelas dalam keadaan yang telah lanjut, sitofotometri DNA dan mikroskopi electron membantu pada diagnostic. Terapi *mycosis fungoides* mengenai lesi permulaan, terdiri dari PUVA (Psoralen+UV-A) atau UV-B.^{13,14} Penyinaran electron seluruh kulit tubuh memberi hasil yang baik, terutama pada stadium dini. Pengusapan kulit dengan larutan nitrogen mustard ternyata juga efektif. Pada stadium lanjut kombinasi kemoterapi dapat memberi remisi yang lama dan baik.¹⁰



Gambar 2. *Mycosis Fungoides*

Pada tahap awal, lokasi yang sering muncul adalah dibagian bokong dan area terlindung dari sinar matahari. Histologi mengungkapkan dominasi sel pleomorfik kecil. Selama perjalanan penyakit, transformasi sel besar dapat terjadi prognosis yang lebih buruk.¹⁵

Strategi pengobatan lanjut dapat diobati dengan kemoterapi sistemik, fotoferesis ekstrakorporeal, dan/atau radioterapi. Modalitas pengobatan eksperimental baru termasuk retinoid baru (yaitu, bexarotene), imiquimod, obat kemoterapi baru (yaitu, gemcitabine, fludarabine, doxorubicine pegilated), pentostatin, dan transplantasi sel induk alogenik.¹⁵

Berdasarkan latar belakang tersebut, maka dapat dirumuskan masalah sebagai berikut, yaitu bagaimana penatalaksanaan terapi radiasi elektron pada kasus *mycosis fungoides* di Rumah Sakit

Kanker Dharmais Jakarta?. Tujuan dari penelitian ini adalah untuk mengetahui prosedur terapi radiasi elektron pada kasus *mycosis fungoides* di Rumah Sakit Kanker Dharmais Jakarta?

Metode

Jenis penelitian yang dilakukan dalam penelitian menggunakan jenis penelitian deskriptif dengan pendekatan studi kasus, penulis melakukan observasi, wawancara mendalam dan dokumentasi data tentang terapi radiasi elektron pada kasus *mycosis fungoides* di Instalasi Radioterapi Rumah Sakit Kanker Dharmais Jakarta. Sampel penelitian adalah pasien kasus *mycosis fungoides* stadium IV dengan nama SH, umur 53 tahun.

Dilakukan pengumpulan data mengenai penatalaksanaan radioterapi pada kasus *mycosis fungoides* di Rumah Sakit Kanker Dharmais Jakarta, maka didapatkan hasil berdasarkan observasi dan wawancara sebagai berikut :

1. Konsultasi dan Pemeriksaan Dokter

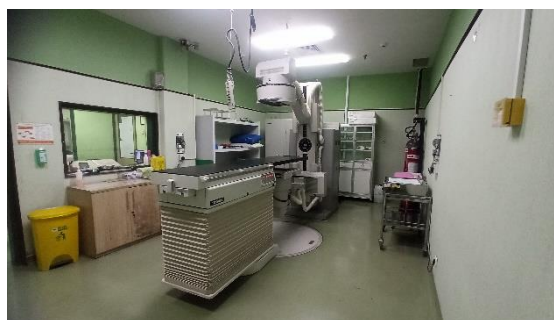Riwayat pasien, Seorang laki-laki umur 52 tahun datang dengan membawa surat rujukan ke poliklinik onkologi Rumah Sakit Kanker Dharmais Jakarta untuk konsultasi tindakan penyinaran yang akan dilakukan. Pasien membawa dokumen-dokumen hasil pemeriksaan sebelumnya seperti hasil patologi klinik, dan hasil swab test dimasa pandemi. Setelah pasien konsultasi dengan dokter onkologi, dokter menentukan jenis Tindakan radioterapi dan dosis penyinaran yang sesuai dengan indikasi pasien. Pasien di arahkan untuk menjalankan simulasi penyinaran menggunakan alat simulator 2 dimensi.

2. Simulasi

Pesawat simulator merupakan salah satu alat bantu dalam pelayanan radioterapi, yang pada dasarnya adalah proses pencitraan dari fluoroscopy yang hasilnya berbentuk gambar 2 dimensi (2D). Hasil dari simulator ini nantinya akan diolah untuk acuan penghitungan waktu penyinaran di bagian TPS (Treatment Planning System). Simulator ini bertujuan untuk melakukan simulasi sebelum dilakukan tindakan radiasi.

a. Persiapan alat dan bahan:

- 1) Pesawat Simulator
- 2) Spidol permanen
- 3) Alat DR
- 4) Bantal biasa



Gambar 3. Pesawat Simulator(Dok. Pribadi)

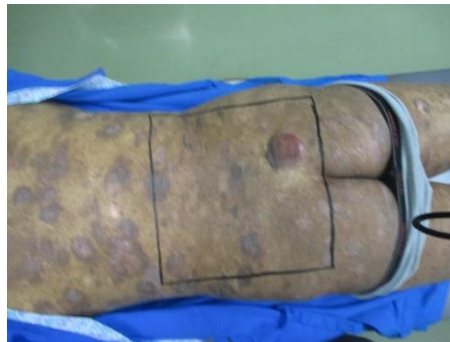b. Persiapan Pasien

Tidak ada persiapan khusus pada pasien *mycosis fungoides* saat melakukan simulator. Pasien melepas pakaian yang melekat di area yang akan diperiksa.

c. Tatalaksana Simulator

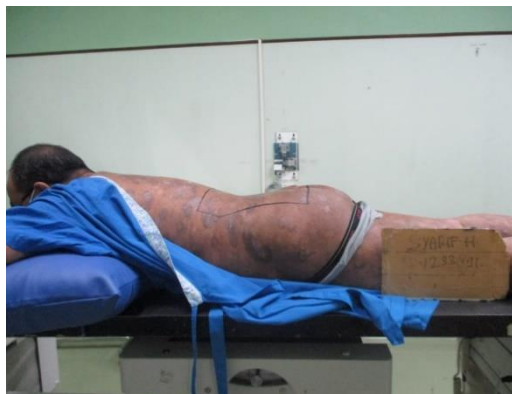- 1) Pasien masuk ke ruang simulator dan dilakukan identifikasi pasien oleh radiographer, lalu wajah pasien di foto untuk keperluan identitas dan dokumentasi, dilakukan edukasi dan inform consent terhadap pasien tentang pemeriksaan yang akan dilakukan.

- 2) Posisi pasien prone head first di meja pemeriksaan yang datar dengan tangan di atas kepala, menggunakan bantal sebagai alat fiksasi, alat fiksasi ini harus disamakan dengan bantal diruang penyinaran. Sebelum simulasi, gantry diatur terlebih dahulu sesuai set up mesin yang akan digunakan untuk penyinaran.
- 3) Posisi pasien diatur selurus mungkin atau sejajar dengan laser digital, lalu Central Point diarahkan pada tengah-tengah target penyinaran.
- 4) Dokter onkologi radiasi menentukan ukuran luas lapangan.
- 5) Radiografer mengatur Central Point dan parameter simulator sesuai dengan arahan dokter onkologi radiasi yaitu gantry 0 derajat, lapangan radiasi 25x25 cm, FSD 100 cm.
- 6) Radiografer menggambar area penyinaran yang sudah ditetapkan.



Gambar 4. *Gambar Lapangan Penyinaran (Dok.Pribadi)*

- 7) Radiographer membuat dokumentasi berupa foto pasien yang sudah dilengkapi dengan identitas pasien dan foto area penyinaran yang sudah ditandai dengan spidol permanent serta immobilisasi yang sudah diberikan bantal biasa dan bantal baji sebagai acuan posisi pasien pada saat penyinaran.



Gambar 5. *Foto Posisi Pasien dengan identitas pasien(Dok.Pribadi)*

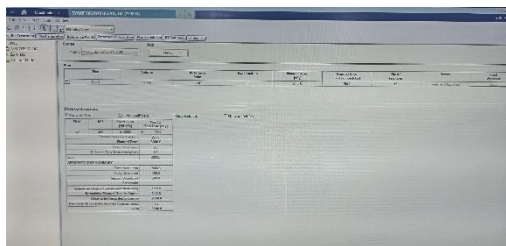
- 8) Radiographer menyimpan semua data pasien yang telah disetujui oleh dokter dan print data kemudian dokter tanda tangan.
- 9) Setelah semua Tindakan simulasi selesai, radiographer melakukan edukasi ke pasien untuk menjaga gambar agar tidak hilang dan menjelaskan pemeriksaan selanjutnya yang akan dilakukan.

3. Treatment Planning System (TPS)
 - a. Prosedur operasional TPS dilakukan oleh Fisikawan Medis.
 - b. Setelah proses simulator selesai, status pasien dilanjutkan ke ruang TPS untuk dilakukan perhitungan dosis electron oleh fisikawan medis berdasarkan data dari simulator. Adapun data yang dihitung di TPS adalah waktu penyinaran agar teknik radiasi yang diberikan paling optimal untuk terapi pasien.
 - c. Hasil Radiograf simulasi 2 dimensi di scan kemudian petugas fisika medis melakukan perhitungan dosis di TPS dengan luas 25x25 cm, kedalaman 2 cm, FSD 100 cm, dilakukan penyinaran dengan menggunakan electron sebesar 30 Gy dibagi menjadi 15 fraksi masing-masing penyinaran mendapatkan 2 Gy sesuai dengan arahan dari dokter onkologi radiasi.



Gambar 6. Alat Scan Radiograf (Dok.Pribadi)

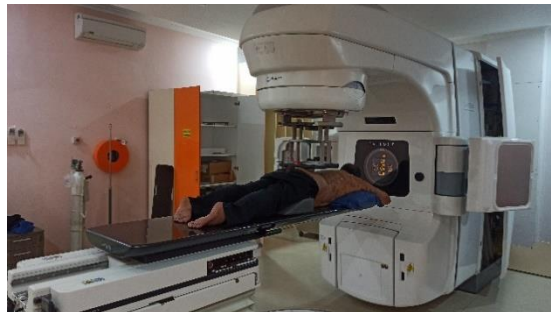- d. Tahap berikutnya adalah approve data untuk dilakukan treatment pada pesawat linac.



Gambar 7. Proses Approve di TPS (Dok.Pribadi)

4. Treatment
 - a. Persiapan Alat dan Bahan
 - 1) Pesawat linac Varian trilogy
 - 2) Aplikator dengan luas 25x25 cm
 - 3) Bantal biasa
 - 4) Bantal baji
 - b. Persiapan Pasien
 - 1) Tidak ada persiapan khusus pada pasien dengan kasus *mycosis fungoides* ini. Pasien hanya membuka pakaian pada bagian tubuh yang akan dilakukan penyinaran.
 - 2) Data pasien dicatat pada buku pasien.
 - 3) Data dari simulator dan TPS ditulis (luas lapangan, teknik yang digunakan, dosis, waktu penyinaran).

- 4) Pasien diposisikan prone di atas meja penyinaran dan diposisikan sama persis seperti pada saat di simulator. Dengan menggunakan laser sebagai alat bantu agar lurus.



Gambar 8. Posisi Pasien Prone (Dok. Pribadi)

- 5) Lampu kolimator dan lampu skala jarak dihidupkan.
 - 6) Jarak SSD (Source Skin Distance) 100 cm.
- c. Verifikasi
Tidak ada verifikasi karena pada penyinaran lapangan electron luas lapangan langsung digambar dipermukaan kulit.
- d. Tatalaksana Penyinaran
- 1) Pemberian penyinaran pada kasus *mycosis fungoides* menggunakan total dosis 30 Gy dengan 2 Gy perfraksi sebanyak 15 kali penyinaran.
 - 2) Fraksi pertama sampai dengan fraksi ke 15 diberikan masing-masing fraksi sebesar 2 Gy.
 - 3) Semua fraksi memiliki tatalaksana yang sama sesuai dengan hasil dari simulasi dan TPS serta verifikasi di pesawat linac yaitu :
 - a) Persiapkan alat dan bahan yang sama sesuai dengan pada saat disumulasi dan verifikasi.
 - b) Pasien di panggil untuk masuk ke ruang penyinaran.
 - c) Dilakukan identifikasi pasien.
 - d) Pasien diposisikan sama dengan pada saat simulasi dan verifikasi.



Gambar 9. Pasien dengan aplikator (Dok. Pribadi)

- e) Lakukan penyinaran sesuai dengan dosis yang sudah ditentukan oleh dokter onkologi radiasi yaitu sebesar 2 Gy.

- f) Setelah selesai penyinaran 15 fraksi, pasien di instruksikan untuk kembali ke dokter onkologi untuk dilakukan pemeriksaan lebih lanjut.

Hasil

Berdasarkan hasil observasi, wawancara mendalam dan dokumentasi tentang teknik terapi radiasi elektron pada Kasus Mycosis fungoides di Rumah Sakit Kanker Dharmais Jakarta, penulis mendapatkan hasil tentang penatalaksanaan radioterapi electron pada kasus mycosis fungoides.

Hasil penelitian menunjukkan bahwa teknik terapi radiasi elektron pada kasus mycosis fungoides meliputi proses penentuan parameter penyinaran di simulator, penyinaran menggunakan dosis fraksi 30 Gy dengan 2 Gy perfraksi, perhitungan dosis elektron di TPS dengan perhitungan kedalaman 2 cm dan luas 25x25 cm, menggunakan proyeksi Postero Anterior, tindakan terapi radiasi eksternal menggunakan pesawat linac berkas radiasi elektron.

Pemberian radiasi ini menggunakan aplikator sesuai dengan luas lapangan yang disinari tujuannya untuk menghambat energi foton agar sinar yang dikeluarkan hanya sinar elektron untuk permukaan saja.

Pembahasan

Prosedur radioterapi meliputi pemeriksaan pasien oleh dokter onkologi radiasi yaitu pemeriksaan fisik dan anamnesa, penentuan lapangan di simulator, perhitungan waktu penyinaran di TPS dan Tindakan terapi radiasi eksternal menggunakan pesawat linac dengan berkas radiasi elektron di ruang penyinaran.

Omer Sager dkk. Dalam penelitiannya menyatakan bahwa terapi radiasi elektron adalah salah satu pengobatan untuk MF (Mycosis Fungoides). MF dianggap sangat radiosensitif, dengan hasil pengobatan menggunakan radiasi dosis rendah yaitu elektron dengan menunjukkan hasil sangat memuaskan.

Di rumah sakit kanker Dharmais teknik terapi radiasi elektron pada kasus mycosis fungoides meliputi proses penentuan parameter penyinaran di simulator, penyinaran menggunakan dosis fraksi 30 Gy dengan 2 Gy perfraksi, perhitungan dosis elektron di TPS dengan perhitungan kedalaman 2 cm dan luas 25x25 cm, menggunakan proyeksi Postero Anterior, tindakan terapi radiasi eksternal menggunakan pesawat linac berkas radiasi elektron dikarenakan elektron memiliki batas, elektron menempuh jarak, kemudian berhenti dan energi kinetiknya nol. Alasan teknik radiasi elektron untuk mematikan sel-sel tumor yang berada di permukaan kulit. Alasan pemberian dosis fraksi untuk mengurangi efek samping yang diterima. Verifikasi dilakukan dengan membandingkan gambar atau data dari perencanaan radiasi dan ruang penyinaran seperti identitas pasien, alat bantu/perangkat yang digunakan, lokasi yang akan disinari.

Kesimpulan

Kanker kulit Mycosis fungoides dapat dilakukan pengobatan dengan cara pemberian dosis radiasi elektron per fraksi pada area kanker dengan metode lapangan langsung.

Konflik Kepentingan

Penulis menyatakan bahwa tidak terdapat konflik kepentingan, baik secara pribadi maupun institusional, dalam pelaksanaan dan pelaporan penelitian ini.

Ucapan Terima Kasih

Terima kasih kepada semua pihak yang telah membantu kelancaran dan terselesaikannya penelitian ini.

Pendanaan

Pendanaan kegiatan penelitian ini berasal dari dana pribadi peneliti.

References

1. Mz NF, Kuntjoro E, Darmini D. Treatment of Radiation External for Brain Metastasis with 3d-Crt Without Using Mlc at Radiotherapy Installation of Ken Saras Hospital. *J Imejing Diagn JImeD* [Internet]. 2018 Jan 1 [cited 2025 May 28];4(1):50–2. Available from: <https://ejournal.poltekkes-smg.ac.id/ojs/index.php/jimed/article/view/4006>
2. Suriani S, Iffah M, Faraningrum RL. Teknik Terapi Radiasi 3DCRT Pada Kanker Endometrium Di Unit Radioterapi Rsud Abdul Wahab Sjahranie Samarinda. *Humantech J Ilm Multidisiplin Indones* [Internet]. 2023 Jan 24 [cited 2025 May 28];2(3):440–59. Available from: <https://journal.ikopin.ac.id/index.php/humantech/article/view/2910>
3. Wijaya NH, Kartika W, Utari ARD. Deteksi Radiasi Gelombang Elektromagnetik Dari Peralatan Medis Dan Elektronik Di Rumah Sakit. *J Ecotipe Electron Control Telecommun Inf Power Eng* [Internet]. 2019 Oct 7 [cited 2025 May 28];6(2):102–6. Available from: <https://ecotipe.ubb.ac.id/index.php/ecotipe/article/view/1393>
4. R. Susworo. Radioterapi : dasar-dasar radioterapi tata laksana radioterapi penyakit kanker. 2007. 192 p.
5. National Institute of Biomedical Imaging and Bioengineering (NIBIB). X-rays [Internet]. National Institute of Biomedical Imaging and Bioengineering. 2022 [cited 2025 May 28]. Available from: <https://www.nibib.nih.gov/science-education/science-topics/x-rays>
6. Fitriatuzzakiyyah N, Sinuraya RK, Puspitasari IM. Cancer Therapy with Radiation: The Basic Concept of Radiotherapy and Its Development in Indonesia. *Indones J Clin Pharm*. 2017;6(4):311–20.
7. Sidabutar DH, Setiawati E. Perbandingan Dosis Terhadap Variasi Kedalaman Dan Luas Lapangan Penyinaran (bentuk Persegi Dan Persegi Panjang) Pada Pesawat Radioterapi Cobalt-60. *Youngster Phys J* [Internet]. 2014 Oct 1 [cited 2025 May 28];3(4):295–302. Available from: <https://ejournal3.undip.ac.id/index.php/bfd/article/view/7068>
8. Suharni D dan. Impelentasi Linear Accelerator Dalam Penanganan Kasus Kanker. *Prosiding Pertemuan dan Presentasi Ilmiah Teknologi Akselerator dan Aplikasinya*. 2013;
9. Wijaya AP, Juliantara IPE, Utama IM. Penatalaksanaan Radioterapi Kanker Duodenum Di Instalasi Cancer Center Santosa Hospital Bandung Kopo. *J Ilmu Kesehat Dan Gizi* [Internet]. 2024 [cited 2025 May 28];2(1):124–37. Available from: <https://prin.or.id/index.php/jig/article/view/2128>
10. C. J. H. van de Velde, F. T. Bosman DJThWagener. *Onkologi*. Edisi 5. Yogyakarta: Panitia Kanker RSUP Dr. Sardjito. 1999.
11. Miyagaki T. Diagnosis of Early Mycosis Fungoides. *Diagnostics* [Internet]. 2021 Sep [cited 2025 May 28];11(9):1721. Available from: <https://www.mdpi.com/2075-4418/11/9/1721>
12. Li R, Strobl J, Poyner EFM, Balbaa A, Torabi F, Mazin PV, et al. Cutaneous T Cell Lymphoma Atlas Reveals Malignant Th2 Cells Supported by a B Cell-Rich Tumor Microenvironment. *Nat Immunol* [Internet]. 2024 Dec [cited 2025 May 28];25(12):2320–30. Available from: <https://www.nature.com/articles/s41590-024-02018-1>
13. Ardhiyansyah AO. *Kanker Kulit Dan Sarkoma Jaringan Lunak - Dari Teori Preklinik Hingga Aplikasi Klinik*. Jawa Timur: Airlangga University Press; 2024. 266 p.
14. Gara S, Litaïem N, Bacha T, Jmour Y, Zeglouï F. Maintenance Phototherapy for the Treatment of Early-Stage Mycosis Fungoides. *J Clin Aesthetic Dermatol* [Internet]. 2021 Oct [cited 2025 May 28];14(10):25–6. Available from: <https://www.ncbi.nlm.nih.gov/pmc/articles/PMC8711619/>
15. Pimpinelli N, Olsen EA, Santucci M, Vonderheid E, Haeflner AC, Stevens S, et al. Defining early mycosis fungoides. *J Am Acad Dermatol*. 2005;53(6):1053–63.